ÜBER CARIES SICCA
MIT BESONDERER BERÜCKSICHTIGUNG DES HÜFTGELENKS.

INAUGURAL-DISSERTATION
ZUR ERLANGUNG DER MEDIZINISCHEN DOKTORWÜRDE — VORGELEGT DER HOHEN MEDIZINISCHEN FAKULTÄT ZU FREIBURG IM BREISGAU

ACAD. LUGD. BAT. BIBL.

VON

RICHARD KURTZ

AUS RIPPBERG IN BADEN.

GOTTLOB VOLKHARDT'SCHE DRUCKEREI
AMORBACH :-: 1912.

Gedruckt mit Genehmigung der medizinischen Fakultät
der Universität zu Freiburg i. B.

Referent:
Geh. Hofrat Prof. Dr. Kraske.

Dekan:
Geh. Hofrat Prof. Dr. Kraske.

MEINEM ONKEL RICHARD GERHARDI!

Digitized by the Internet Archive
in 2026

https://archive.org/details/IA41545323_0094

Die exakte und methodische Forschung in der medizinischen Wissenschaft unserer Zeit, in der wir gelernt haben, uns die Ergebnisse anderer Wissenschaften und die Errungenschaften einer modernen Technik anzueignen, insbesondere aber die damit ermöglichte genauere und systematischere Beobachtung und Verwertung der Krankheitsbilder im einzelnen hat wesentlich dazu beigetragen, die Zahl der als typisch erkannten Erkrankungsformen in bedeutendem Maße zunehmen zu lassen. Daß aber trotzdem dem einzelnen Arzte, wenn auch keine genauere Bekanntschaft mit diesen so mannigfachen Bildern, wohl aber noch ein allgemeiner Ueberblick über sie zu erhalten möglich ist, dürfte wohl daher kommen, daß die Wissenschaft immer mehr klinisch verschiedene Symptomengruppen unter die größeren, einheitlichen Gesichtspunkte der pathologischen Anatomie zu vereinigen und daher die Uebersicht wesentlich zu erleichtern vermag.

In geradezu klassischer Weise gilt das eben Gesagte von dem großen Gebiet jener Affektionen, die nach unseren heutigen Anschauungen mit den Tuberkelbazillen in ätiologischem Zusammenhang stehen.

Und betrachten wir von den tuberkulösen Erkrankungsformen wieder nur diejenigen, die sich an den Knochen und Gelenken abspielen, so finden wir viele Affektionen, die man früher nicht nur klinisch, sondern auch pathologisch-anatomisch streng voneinander zu trennen gezwungen war, so den Tumor albus, die Spina ventosa, die Gelenkkaries und viele andere, die uns heute in nahem verwandtschaftlichem Verhältnis untereinander erscheinen. Bei dieser großartigen Vielseitigkeit der Tuberkulose ist es jedoch leicht verständlich, daß die Erkenntnis der ätiologischen Zusammengehörigkeit hintangehalten werden mußte.

Das Schicksal, eine Zeitlang ebenfalls eine gesonderte Stellung eingenommen zu haben, um dann schließlich und als eine der letzten auch dem großen Reich der Tuberkulose zu verfallen, hat eine Affektion geteilt, die am häufigsten und in ihrer reinsten Form am Schultergelenk auftritt, die sogenannte Caries sicca.

Nach der Angabe der meisten chirurgischen Lehrbücher soll das Krankheitsbild der Caries sicca zuerst von Volkmann genauer beschrieben und benannt worden sein. Es mag nun sein, daß durch Volkmanns Veröffentlichung im Jahre 1867 und durch seine Autorität die besondere Aufmerksamkeit der Chirurgen auf diese Affektion gelenkt worden ist; sicher ist jedoch, daß bereits fünf Jahre früher von Lücke zwei sehr ausgeprägte Fälle dieser Erkrankungsform eingehend beschrieben, auf ihre besonderen Eigentümlichkeiten hingewiesen und mit dem Namen Caries sicca belegt worden sind.

Was den Namen betrifft, so ist er vielfach kritisiert worden, einerseits, weil er eine rein symptomatische, nicht auf pathologisch-klassifikatorischer Grundlage basierende Bezeichnung ist, andererseits, weil man im Laufe der Zeit den Sammelnamen Caries auf klinisch und ätiologisch ganz verschiedene Krankheitsbilder, auf spezifische und nicht spezifische Knochenentzündungen angewandt hat. So wird in neuester Zeit vorgeschlagen, alle Entzündungen am Knochen mit Ostitis zu bezeichnen, ein Begriff, der durch Hinzufügen der bakteriologisch-ätiologischen Spezialform für alle Arten von Knochenentzündungen sich gebrauchen ließe. Doch da es, wie wir später sehen werden, noch nicht entschieden ist, ob wir es bei der Caries sicca mit primärer Knochen- oder Synovialtuberkulose zu tun haben, ergeben sich von neuem Schwierigkeiten in der zweckmäßigen Bezeichnung. Zudem hat sich die von Volkmann[1]) propagierte Form das Bürger-

[1]) Volkmann verstand unter Caries das, was das Geschwür im engeren Sinn an den weichen Teilen ist, die fortschreitende ulceröse Destruction seiner Substanz.

recht in der medizinischen Terminologie erworben, sodaß wir keinen Grund sehen, diese für das Leiden durchaus bezeichnende Benennung zu verlassen. Daß mit der arthrite sèche der Franzosen, die unserer Arthritis deformans entspricht, die caries sicca nichts zu tun hat, bedarf kaum besonderer Erwähnung.

Im Gegensatz zu den exsudatreichen Formen der Gelenktuberkulose: dem Hydrops tuberkulosus, dem Fungustuberkulosus mit nachfolgender cariöser Zerstörung der Gelenkenden und dem kalten Absceß unterscheidet man also wesentlich seit Volkmann eine besondere Varietät, der jener exsudative Charakter obengenannter Formen fast vollkommen fehlt. Auf die pathalogisch-anatomischen Verhältnisse bei Caries sicca ist Volkmann sehr genau eingegangen und wir verstehen darunter seit ihm — und seine Beobachtungen werden von anderen und neueren Autoren vollkommen bestätigt — eine entzündliche Atrophie des Knochens und besonders der Gelenkenden, welche ohne alle Eiterung durch ein spärliches, derbes, trockenes und verhältnismäßig gefäßarmes Granulationsgewebe, das von der Umschlagstelle der Kapsel in den Knochen hineinwächst, in der Form unregelmäßiger, buchtiger Exkavationen von der Gelenkfläche aus angenagt und angefressen wird. Dadurch bilden sich an der Insertionsstelle der Kapsel Gruben, die konfluieren und sich so zu einem Graben entwickeln können, der mit einem spärlichen Granulationsgewebe nur unvollständig ausgefüllt ist. In diesem Granulationsgewebe liegt nun, wie angedeutet, der hervorstechendste Unterschied von den gewöhnlichen Formen der fungösen Entzündung. Statt quellender, dunkelroter oder schwammiger, weicher Granulationsmassen, die mit den darunter liegenden zerstörten Knochen nur in lockerer Verbindung sind, findet man hier nur eine dünne, zuweilen nur mit Mühe aufzufindende Lage von Granulationen, die mit dem rauhen Boden der Defekte oft so innig zusammenhängt, daß sie nur mit Mühe von ihm getrennt werden kann. Charakter-

istisch für das neugebildete Gewebe ist es auch, daß es eine ausgesprochene Neigung besitzt, zu schrumpfen und sich in festes Bindgewebe, das schließlich die Derbheit von Knorpel erlangt, umzuwandeln.

Deshalb findet man bereits in den frühesten Stadien der Erkrankung eine Obliteration der Gelenkhöhle — ein weiterer wichtiger Unterschied von den gewöhnlichen fungösen Gelenkprozessen — bedingt dadurch, daß sich an der inneren Fläche der Gelenkkapsel ein spärliches, trockenes Bindegewebe entwickelt, welches zunächst Verwachsungen mit den seitlichen Flächen der Gelenkköpfe eingeht, um sich dann auch sehr bald als eine dünne Lage zwischen die Gelenkflächen einzuschieben und die letzteren fest aneinander zu heften. Hierdurch verliert die ganze Störung den Charakter einer Gelenkaffektion und verläuft mehr wie eine einfache Ostitis, denn der Prozeß bleibt mehr lokalisiert. Selbst wenn daher, bedingt durch die Unregelmäßigkeit, mit der die Zerstörung vor sich geht, sich einzelne kleine, meist keilförmige, mit der Basis gegen die Gelenkhöhle gerichtete Knochensequester bilden, die zuletzt dadurch sclerotisch geworden sind, daß sie fast allseitig von einschmelzendem Knochengewebe umgeben sind, kleine durch Reiz hervorgerufene Eiterungen entstehen, können sie doch in einem obliterierten Gelenk keine Ausbreitung gewinnen.

Bei Fortdauer der atrophierenden Prozesse entstehen nach und nach die beträchtlichsten Knochenverluste. Der Gelenkkopf wird verkleinert und die Diaphyse rückt immer näher an die Pfanne heran oder jener erleidet eine Verschiebung und verläßt die Pfanne.

Halten diese destruierenden Prozesse auch nur einige Zeit länger an, über Jahre hinaus, so findet man bei der Resektion von den Gelenkenden meist nur noch kleine unregelmäßige Stümpfe, die von erbsen- bis haselnußgroßen, rauhen, buchtigen Exkavationen durchsetzt sind, ja der Gelenkkopf ist sogar bisweilen ganz verschwunden, oder wie dies Levor in einem Fall von Caries sicca am Schulter-

gelenk beobachtet hat, der ganze Gelenkkopf hat sich vom Humerus vollständig abgelöst und bleibt als corpus liberum in der Gelenkhöhle liegen. Und so bilden auch diese Defekte einen wesentlichen Unterschied von den mehr gleichmäßigen schliffartigen Defekten bei chronischer Eiterung.

Nicht selten werden die geschilderten Vorgänge vor einer interessanten Erscheinung am Schaft des Humerus begleitet. Schon Volkmann erwähnt in seiner Abhandlung über Caries sicca am Schultergelenk, daß er an mehreren Präparaten eine allgemeine konzentrische Atrophie beobachtet habe und zwar eine solche, daß bei normaler Dicke und etwas sclerotischer Beschaffenheit der Corticalsubstanz eine so beträchtliche Abflachung des collum chirurgicum im sagittalen Durchmesser entstände, daß der Querschnitt des chirurgischen Halses statt des normalen Ovals ein Rechteck mit kurzer innerer und äußerer und relativ langer hinterer und vorderer Fläche bilde.

Inwieweit dieses Vorkommen einer Atrophie auch für den Schaft des Femur und den Schenkelhals ausgedehnt werden kann, werden wir später sehen.

Das oben entworfene Bild entspricht den Fällen, in denen der ganze Prozeß vom Knochen seinen Ausgang nimmt und erst secundär auf die Synovialis fortschreitet. Denn schon Volkmann meinte, daß bei der Caries sicca die Erkrankung »sehr direkt von der Tela ossea selbst, und viel weniger von dem Markgewebe, dem Periost und der Synovialis ausginge.« Doch sind die Ansichten der Autoren über diesen Verlauf nicht gleichlautend.

Der Ansicht Volkmanns pflichtet Lücke bei, indem er meint: »Man ist wohl berechtigt, anzunehmen, daß die Gelenkentzündung erst sekundär auftritt und das primäre Leiden eine Osteomyelitis des caput humeri ist, welche bei sehr langsamem Verlauf eine vollständige Schmelzung des erkrankten Knochenteils zustande bringt und natürlich eine Zerstörung der Gelenkkapsel und Verödung des Gelenks erzeugen muß.«

Auch König nimmt die Entwicklung aus primär ostalen Herden an und hat diese Meinung auch in seiner Abhandlung über das Hüftgelenk für die Caries sicca vertreten.

Hüter definiert die Caries sicca als »eine primäre granulierende Osteomyelitis des Schulterkopfs mit rasch eintretender Atrophie desselben und eine consecutive Synovitis hyperplastica laevis des Gelenkes.«

Derselben Ansicht ist auch Vogt, während Krause es als die Regel ansieht, daß die Granulationen als dünnes Lager primär von der Synovialhaut ausgehen und dann den Knorpel überwachsen und zerstören.

Der gleichen Meinung sind Lexer und Schmidt sowie v. Brunn, der glaubt, daß es sich wohl in der Mehrzahl der schweren Fälle um primäre Knochenherde handle, die erst sekundär vom Femur oder der Gelenkpfanne aus ins Gelenk durchgebrochen seien, während Payr für das Schultergelenk eine rein synoviale Erkrankung für seltener hält, als an anderen Gelenken, vielmehr das Vorhandensein von Knochenherden als die Regel ansieht, dagegen nimmt er für das Hüftgelenk, wo nach den Resektionsbefunden von Riedel und den zusammenfassenden Resultaten von Krause aus der Volkmannschen Klinik die primär synoviale Erkrankung der tuberkulösen Entzündungen überhaupt in erheblich höherem Prozentsatz vorkommt, die primär synoviale Erkrankungsweise an.

Da aber gerade die Fälle von Caries sicca erst in verhältnismäßig spätem Stadium zur Beobachtung kommen, so dürfte es wohl nicht immer möglich sein, die sichere Entscheidung, ob primäre Synovial- oder Knochenerkrankung vorliegt, zu fällen, jedoch erscheint uns das letztere wahrscheinlicher, insbesondere aufgrund der modernen Röntgenographie, worauf wir an anderer Stelle näher eingehen werden.

Jenem charakteristischen pathalogisch-anatomischen Verhalten entsprechend ist das klinische Bild der Caries sicca außerordentlich typisch, vor allem durchaus chronisch. Mit geringen Modifikationen ist der Beginn so, daß entweder

unter Angabe eines bestimmten, mehr oder weniger heftigen Trauma's oder auch ohne ätiologisches Moment sich eine Erschwerung in der Bewegungsmöglichkeit des betroffenen Gliedes einstellt, verbunden mit meist nur geringen Schmerzen. Die auffallendsten objektiven Symptome sind der Mangel jedweder Schwellung und entzündlichen Erscheinung in der Synovialmembran selbst, sowie in den periarticulären Geweben, die oft außergewöhnlich starke Atrophie der ganzen Gelenksgegend und eine schon früh eintretende merkliche Verkürzung der betroffenen Extremität. Infolgedessen nimmt sich besonders das Schultergelenk mitunter wie ein verrenktes aus bei gleichzeitig bestehender fester Ankylose. Da Eiterung gewöhnlich nicht vorhanden ist, und ebenso wenig sich Fieber einzustellen pflegt, so wird auch die Ernährung nicht beeinträchtigt und man findet daher die Kranken bei schon weit fortgeschrittener Gelenkzerstörung in bester Gesundheit, zumal Schmerzen entweder gar nicht, oder doch nur in geringem Grade einzutreten pflegen. Allerdings erzeugen passive Bewegungen, die, abgesehen von Muskelspannungen wegen der Straffheit der die Gelenkflächen fest aneinander schließenden Granulationen nur in geringer Ausdehnung möglich sind, meist heftigen Schmerz.

Betrachten wir die einzelnen Symptome, so treten lokale Schmerzen gewöhnlich nach einem Trauma, zuweilen allerdings ohne jede nachweisbare Veranlassung auf.

Was das Trauma betrifft, so haben Krause, Friedrich und Honsell die allgemein bekannte Tatsache, daß Traumen geringerer Intensität, so z. B. leichte Distorsionen und Contusionen bei disponierten Personen häufig Gelenktuberkulose im Gefolge haben, durch das Tierexperiment näher aufzuklären unternommen.

Krause impfte Kaninchen und Meerschweinchen mit Reinkulturen von Tuberkelbazillen und erzeugte, nachdem die Infektion eine allgemeine zu werden begann, Distorsionen und Fracturen. Bei den letzteren konnte er zeigen, und damit die klinisch bekannte Tatsache beweisen, daß sich in

keinem Fall eine Spur einer tuberkulösen Erkrankung nachweisen ließe, während bei den Distorsionen zirka die Hälfte der betroffenen Gelenke tuberkulös erkrankten, während er nur einen einzigen Fall sah, wo ein nicht torquiertes Gelenk spezifisch ergriffen wurde.

Zu anderen Resultaten kamen Friedrich und Honsell. Sie benutzten zu ihren Experimenten tuberkulöse Sputa und Reinkulturen von Tuberkelbazillen. Friedrich fand an keinem der traumatisch beeinflußten Gelenke eine Disposition für nachfolgende Ansiedelung der ins Blut und zwar in die Arterien injicierten Keime; an keinem war eine Tuberkulose zur Entwicklung gelangt, vielmehr befanden sich sämtliche beobachteten Knochen- und Gelenkstuberkulosen an traumatisch nicht betroffenen Knochen und Gelenken. Honsell, der diese Versuche fortsetzte, indem er jedoch die intraarterielle Injektion mit der intravenösen vertauschte, um die Lungenpassage (Filtration) nicht auszuschalten, konnte die Resultate Friedrichs bestätigen. Die Gelenke, die mechanischen Insulten ausgesetzt waren, zeigten sogar eine geringere Tendenz zu erkranken, als die entsprechenden nicht lädierten. Er fand aber bei der Prüfung eines großen Materials die allgemeine Annahme bestätigt, daß es wesentlich Traumen mäßiger Intensität sind, die zu Tuberkulose führen. Honsell kam daher zu dem Schluß, daß zwar unleugbar oft ein innerer Zusammenhang zwischen Trauma und Tuberkulose bestehe, daß es sich hierbei aber nur um die Anfachung, das Manifestwerden eines bis dahin latenten Herdes handle.

Das ist, nachdem wir wissen, daß sich die Knochentuberkulose wesentlich auf hämatogenem Wege, also embolisch entwickelt, leicht verständlich. Schon Volkmann und König hatten aus der nicht seltenen Keilform tuberkulöser Knochenherde und Sequester, deren embolische Entstehung angenommen. W. Müller hat diese Annahme experimentell bewiesen und Lexer hat gezeigt, daß sich die Lokalisation

der herdförmigen tuberkulösen Ostitis vielfach mit anatomisch erwiesenen Verzweigungen der Knochenarterien erklärt.

Demnach müßten wir heute für die meisten der im Anschluß an ein Trauma entstandenen Knochen- und Gelenktuberkulosen annehmen, daß ein abgekapselter und bisher erscheinungslos gebliebener Knochenherd durch irgend eine Gewalteinwirkung gesprengt wurde, oder daß von einem sonst im Körper verborgenen tuberkulösen Herd aus eine zufällige Infektion, durch Einbruch tuberkulöser Lymphdrüsen in die Blutbahn, des betreffenden insultierten Knochens oder Gelenkes erfolgt ist.

Jene oben erwähnten Schmerzen nun sind es, die dem Patient in der Mehrzahl der Fälle und besonders bei der Lokalisation der Erkrankung im Hüftgelenk auf sein Leiden aufmerksam machen. Sie können schon früh auftreten, um zeitweise, besonders in der Ruhe wieder zu verschwinden und dann vielleicht beim Laufen oder einer sonstigen forcierten Bewegung von neuem verstärkt in die Erscheinung zu treten. Sehr häufig haben sie den Charakter von neuralgischen oder rheumatischen Schmerzen, hinten entlang des Ischiadicus oder vorn im Gebiet des Cruralis und können so Anlaß geben, die Krankheitsursache zu verkennen. Nicht selten auch werden Patient und Arzt durch die Lokalisation des Schmerzes irregeführt, der häufig seinen Sitz nicht im Hüftgelenk selbst, sondern im Knie zu haben scheint, ja sogar kann das ganze Bein in Mitleidenschaft gezogen werden, in welchem Falle wir es mit den sogenannten ausstrahlenden Schmerzen zu tun haben. Werden die Schmerzen stärker, so sucht der Patient das Bein in die Stellung zu bringen, die ihm am wenigsten Beschwerden macht und es entstehen wie bei der gewöhnlichen eitrigen Coxitis gewisse typische Zwangshaltungen. Geht der Kranke mit dem erkrankten Gelenke herum, so entwickelt sich nach König durch das Bestreben, das kranke Bein zu entlasten, eine Abduktionsstellung, mit der sich aus Bequemlichkeitsrücksichten oft eine Außenrotation verbindet. Da nun durch

die Abduktion eine scheinbare Verlängerung resultiert, wird das kranke Bein flektiert. Sucht nun der Patient das Bett auf, so wird aus der Außenrotation eine solche nach innen, verbunden mit einer Adduktion, weil das kranke Bein von selbst, da der Patient sich naturgemäß auf die gesunde Seite legt, auf diese Seite fällt, noch unterstützt von der Schwere der Bettdecke. Indessen erscheinen die typischen Zwangshaltungen bei der Caries sicca naturgemäß verschleiert, weil bei ihr mit Zeiten der Verschlimmerung und der dabei geübten Ruhigstellung des Beines solche abwechseln, wo das Leiden scheinbar stillsteht, die Kranken keine oder fast keine Beschwerden haben und häufig ihrem Beruf wieder eine Zeitlang nachgehen können. Diese Zwangsstellungen, verbunden mit sekundären reflektorischen Muskelspasmen und Verkürzungen sowie die beginnende Ankylose führen natürlich dazu, daß einige Bewegungen überhaupt nicht, oder nur in geringem Grade möglich sind. Vor allem gilt das für die Rotationsbewegungen, die zuerst unmöglich zu werden pflegen, während andererseits Beugebewegungen fast bis zum Schlusse, wenigstens passiv ausgeführt werden können.

Den spontan oder bei Bewegungen auftretenden Schmerzen stehen solche gegenüber, die auf Druck auf bestimmte Stellen ausgelöst werden. Krause gibt drei solcher Schmerzpunkte an; der eine als der wichtigste entspricht der Vorderseite des Hüftgelenks, der zweite unmittelbar hinter dem großen Trochanter und ein dritter an der Innenseite des Schenkels in der oberen Adduktorengegend.

Ein weiteres, sehr hervorstechendes Symptom ist die oft erhebliche Atrophie der Muskeln und der Haut in der Umgebung des betroffenen Gelenkes. So sagt Billroth: »Der höchste Grad von Muskelatrophie bildet sich nach meiner Erfahrung in denjenigen Fällen aus, in welchen keine Gelenkeiterung, sondern die sogenannte Caries sicca eintritt und in welchem das Gelenkleiden von primärer Ostitis ausgeht.« An der Schulter sind es besonders der Deltoideus, der Infra- und Supraspinatus und an der Hüfte der Quadriceps

und die Abduktoren und zwar manchmal in so hohem Grade, daß an der Schulter das Acromion derart vorspringt, daß man zuweilen zwischen letzteres und den verkleinerten Humeruskopf einen Finger legen kann, während an der Hüfte ein Vorspringen des Trochanters resultieren kann, das manchmal an Coxa vara erinnert.

Mit dieser äußerlich sichtbaren Abmagerung der Gelenkgegend geht eine Rarefizierung des Gelenkes selbst Hand in Hand und eine damit zusammenhängende, den Kranken selbst meist schon sehr früh auffallende erhebliche Verkürzung der betroffenen Extremität.

Diese allmählich entstehende Ankylose kann nach der Erfahrung Volkmanns in einigen von ihm beobachteten Fällen zu sekundären Verschiebungen der Epiphysen führen. Dieser Autor hat diesen Zustand für die Schulter beschrieben als einen der Luxatio subcoracoidea ähnlichen, entstanden durch Verschiebung bezw. Einkeilung des Restes des caput humeri hinter den processus coracoideus. Er fügt hinzu, daß wegen der Unmöglichkeit weder von der Achselhöhle, noch von der vorderen Schulterwand aus den vermeintlich luxierten Humeruskopf durchzufühlen, die Unterscheidung von reiner Luxation nur mit geringer Schwierigkeit verknüpft sei.

Krause hat einen ähnlichen an der Hüfte besonders bei caries sicca vorkommenden Zustand beschrieben, den man als intraacetabuläre Pfannenwanderung zu bezeichnen pflegt. Er kommt nach Krause so zustande, daß bei abduzierter Stellung des Schenkels infolge des fortdauernden Druckes des Femurkopfes gegen die hinteren, oberen Abschnitte des Pfannenrandes diese Knochenteile durch ulcerösen Decubitus zerstört werden. Der gleichfalls cariös veränderte Gelenkkopf rückt dadurch auf der schrägen Ebene nach hinten oben, in entsprechendem Grade werden die vorderen, unteren Abschnitte der Pfanne leer. So entstehen Verschiebungen des Gelenkkopfes um mehrere Centimeter, ohne daß er die Gelenkpfanne verlassen zu haben scheint: ein Zustand, der allerdings von reiner Luxation leicht getrennt werden kann.

Eine weitere Komplikation, ebenfalls von Volkmann zuerst vermutet, betrifft ein Vorkommnis im weiteren Verlauf der Erkrankung. Er hielt es für möglich, daß bei schlechten konstitutionellen Verhältnissen zuweilen später ausgedehnte sekundäre Verjauchungen der ganzen weichen Gewebswucherungen eintreten könnten, obwohl er es selbst noch nicht beobachtet hatte.

Diese Vermutung Volkmanns wurde später zuerst von Krause bestätigt in einem Falle von Caries sicca am Hüftgelenk, auf deren hier sehr seltenes Vorkommen zuerst König hingewiesen hatte, indem er nämlich beobachtete, daß bei einem Kranken, bei dem sich unter den typischen Erscheinungen allmählich eine Contrakturstellung herausgebildet hatte und sämtliche Weichteile der Hüftgelenksgegend im höchsten Grade abgemagert waren, sodaß man bei der ersten Besichtigung zu erkennen vermochte, wie der Trochanter maior sich nach unten hinten verschoben hatte, plötzlich unter den schwersten Krankheitserscheinungen Vereiterung des Gelenks sich einstellte. Während bis dahin eine fast völlige Ankylose bestanden hatte, und das Gelenk auch in der Chloroformnarkose nur in geringer Ausdehnung hatte bewegt werden können, war es mit einem Schlag beinahe frei beweglich und zugleich außerordentlich schmerzhaft geworden. Nach Krause's Erfahrungen kann sich in solchen Fällen dann die Vereiterung so stürmisch entwickeln, daß eine Resektion unvermeidlich wird. Dabei findet man dann, daß der Gelenkkopf ganz oder fast ganz fehlt und der Schenkelhals aus sehr festem sklerotischen Knochengewebe besteht. Diese Veränderungen beweisen mit Sicherheit, daß es sich um einen ganz alten Prozeß gehandelt haben muß,

In der Regel soll allerdings die Caries sicca in einem Zeitraume von 2 bis 3 Jahren mit einer festen Ankylose ausheilen. Nach den Erfahrungen Volkmann's, mit denen Krause und König völlig übereinstimmen, sollen Kinder von dieser Affektion fast vollkommen verschont bleiben, ebenso wie ganz alte Personen, während die Zeit vom Beginn

der Pubertät bis zum 30. Lebensjahr hauptsächlich bevorzugt zu werden scheine.

Das Allgemeinbefinden der Patienten wird infolge der geringen Neigung zur Eiterung nur sehr wenig oder gar nicht gestört, und so kommt es, daß man die Caries sicca in der Mehrzahl aller Fälle bei sonst anscheinend gesunden Personen antrifft, ein Umstand, der, wie wir sehen werden, eine Zeitlang zu einer irrigen Auffassung der Affektion beigetragen hat.

Als Beispiele für den Verlauf der Caries sicca am Hüftgelenk folgen nachstehend vier Krankengeschichten, die der Zahl der in den letzten fünf Jahren an der hiesigen chirurgischen Klinik zur Behandlung gekommenen Hüftgelenksaffektionen entnommen sind. Fall 1 und 2 sind, nachdem sie im Jahre 1906 zur Behandlung in die Klinik kamen und sich in der Zwischenzeit je einmal zur Nachuntersuchung vorstellten, jetzt noch einmal in ihrer Heimat von uns nachuntersucht worden. Die Beobachtungsdauer dieser beiden Fälle erstreckt sich mithin auf einen Zeitraum von fünf Jahren. Fall 3, der zum ersten Mal 1908 die Klinik aufsuchte, um seither mehrmals hier behandelt zu werden, war kürzlich zwecks nochmaliger Röntgenaufnahme hier, er wurde somit während drei Jahren beobachtet. Der letzte, vierte Fall befand sich zur Zeit dieser Arbeit noch in der Klinik. Seine Beschwerden reichen jedoch zwei Jahre zurück.

An dieser Stelle sei es mir gestattet, Herrn Geheimrat Prof. Kraske für die Uebernahme des Referats und Herrn Prof. Oberst für die liebenswürdige Unterstützung bei Abfassung der Arbeit meinen verbindlichsten Dank abzustatten.

Fall 1. Beathe E. 13 Jahre alt.

Patientin stammt aus völlig gesunder Familie. Sie selbst war früher nie krank, insbesondere hat sie niemals an Drüsen-

schwellungen oder Augenentzündungen gelitten. Vor fünf Jahren begann das Leiden, das nach Angabe des Vaters damit begann, daß Patientin zuerst schlecht ging. Dabei hat sich dann eine geringe Schmerzhaftigkeit in der linken Hüfte eingestellt, die bei größerer Inanspruchnahme des Gelenks, z. B. beim Bergaufgehen, an Intensität zunahm, ebenso, wie beim Liegen auf der erkrankten Seite. Zirka ein Jahr nach Beginn der Erkrankung im Jahre 1906 kam Patientin in die hiesige Klinik. Sie sah vollkommen gesund aus, ihr Gang war steif und sie hinkte stark. Die Untersuchung ergab, daß die Beugung im Hüftgelenk nur wenig behindert ist, dagegen Abduktion und Adduktionsbewegungen sehr erschwert und die Rotation fast aufgehoben ist. Es bestand eine geringe reelle Verkürzung des linken Beins, der Trochanter stand ein wenig über der Roser-Nelaton'schen Linie. Eine nur geringe Atrophie der Gelenksgegend machte sich bemerkbar. Nachdem Patientin 14 Tage im Extensionsverband gelegen hatte, verschwanden die Schmerzen und Patientin wurde mit etwas erhöhter Schuhsohle entlassen.

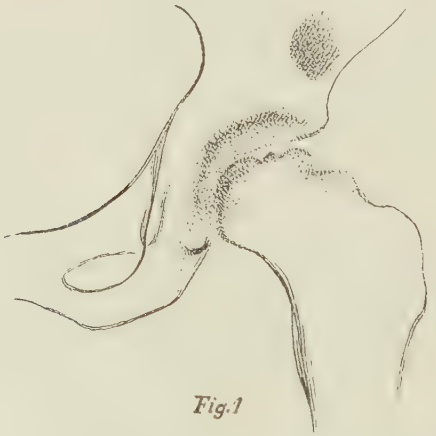

Fig. 1

Das Röntgenbild zeigt (vergl. Fig. 1), daß der obere Abschnitt des Kopfes von seiner normalen runden Kontur

wesentlich abweicht. Anstatt einer Rundung sehen wir eine ausgesprochene flache Oberfläche von unregelmäßiger, höckeriger Beschaffenheit. Der untere Abschnitt des Kopfes erscheint rundlich, ist aber von kleinen Aufhellungen durchsetzt. Der benachbarte Schenkelhals ist etwas fleckig und mäßig atrophisch. Die Pfanne erscheint in ihrem oberen Abschnitt, also da, wo sie dem veränderten Kopf gegenübersteht, aufgehellt, aber in ihren Konturen nicht verändert, jedenfalls auch nicht nach oben erweitert. Die übrigen Teile des knöchernen Beckens werfen annähernd normalen Schatten, besonders ist auch die Tränenfigur scharf und deutlich ausgesprochen.

Die Nachuntersuchung im April 1911 ergibt so gut, wie vollkommen wiedererlangte Beweglichkeit des Beins. Ein Hochstand des linken Trochanters ist meßbar nicht mehr festzustellen. Das Bein ist vielleicht noch eine Spur scheinbar verkürzt. Patientin hinkt nur noch sehr wenig, an der Gelenkgegend ist eine Atrophie nicht mehr wahrzunehmen.

Fall 2. Karl St. 21 Jahre alt.

Eltern und Schwestern des Patienten, der aus einer Bauernfamilie stammt, nebenbei aber noch das Schusterhandwerk treibt, sind angeblich immer gesund gewesen. Seit August 1905 bemerkte Patient, ohne sich vorher angestrengt zu haben und ohne jeden traumatischen Insult Schmerzen im Oberschenkel und in der Hüftgelenksgegend. Patient machte damals noch die Ernte mit, legte sich jedoch im September auf Rat des Arztes zu Bett und blieb drei Wochen im Streckverband. Darauf stand er wieder auf, ohne zu arbeiten; Schmerzen waren hierbei und beim Gehen nur gering, ja sogar blieb das Leiden im Winter scheinbar still stehen, insofern er bei ruhigem Verhalten keine besonderen Beschwerden hatte. Ein Kürzer- und Dünnerwerden des erkrankten Beines war ihm jedoch aufgefallen.

Anfangs Mai 1906 kam er in hiesige Klinik. Er ist ein mittelkräftiger, nicht auffallend blaß aussehender Patient, auch die Schleimhäute sind gut durchblutet. Ueber der Spitze des rechten Oberlappens hört man trockene expiratorische Geräusche, ebenso links. Hier besteht geringe Schallverkürzung. Die unteren Lungengrenzen sind beiderseits gut verschieblich. Abdomen o. B. Halsdrüsen sind palpabel. Bei Rückenlage erscheint das Bein zirka 4 cm verkürzt und liegt nicht so stark nach außen rotiert, wie das rechte. Differenz der Wadenmuskulatur 1,5 cm zugunsten der Rechten, Differenz der Oberschenkel 3 cm zugunsten der rechten Seite. Stark ausgeprägte Lendenlordose. Beim Aufheben des Beines von der Unterlage läßt sich dasselbe im Hüftgelenk bis 45° beugen, ohne daß das Becken sich mitbewegt. Die linke spina ant. sup. steht 2 cm höher wie die rechte. Von dieser geringen Adduktionsstellung aus sind Bewegungen im Sinne der Abduktiou um ca. 20°, im Sinne der Adduktion im gleichen Maße möglich. Ebenso ist mäßige Innen- und Außenrotation ausführbar. Schmerzen werden auch bei forcierten Bewegungen nicht empfunden, jedoch ist der Schmerzpunkt in der oberen Adduktorengegend auslösbar. Die auf die Hüfte aufgelegte Hand fühlt kein Krepitieren. Der Trochanter, bzw. seine Spitze steht 2 cm über der Roser-Nelaton'schen Linie. Die Hüftmuskulatur ist erheblich abgemagert, sodaß besonders in Knie-Ellenbogenlage der Trochanter, ähnlich wie bei coxa vara stark vorspringt. Patient geht unter mäßigem Hinken mit Hilfe eines Stockes bis zu einer Stunde. Schwellung oder Abscessbildung ist nirgends wahrzunehmen.

Das Röntgenbild zeigt folgenden Befund (vergl. Fig. 2 Seite 21): Die Struktur des Schaftes ist kräftig und regelmäßig, nicht atrophisch. Der Trochanter maior ist ziemlich durchlässig und von weitmaschiger Struktur. Der Schenkelhals verläuft in normaler Richtung; er ist ausgesprochen atrophisch, die Knochenzeichnung verwischt. Der Kopf erscheint verhältnismäßig klein und in seiner oberen Circumferenz von ausgesprochen abgeflachter, unregelmäßig welliger Kontur.

Neben ausgesprochen fleckiger Atrophie auch einige Verdichtungen. Der untere Abschnitt des Kopfes ist ebenfalls fleckig, atrophisch, aber in seiner Kontur noch regelmäßig. Der Gelenkspalt ist ganz unscharf, zum Teil gar nicht zu erkennen. Die Pfanne, besonders im oberen Abschnitt sehr

Fig. 2

unklar und nach oben deutlich ausgeweitet, während sie im unteren Abschnitt leer erscheint. Die Tränenfigur ist verwischt. Ein circumscripter Herd im Kopf oder im benachbarten Schenkelhals ist nicht zu erkennen.

Bei der Nachuntersuchung im April 1911 ergibt sich ein Fortschritt in der Erkrankung. Von Bewegungen ist Flexion noch ziemlich ausgiebig möglich, jedoch ist Abduktion fast völlig, Rotation vollständig aufgehoben. Das Bein ist nur wenig abgemagert, bedeutender die Gelenkgegend. Patient sieht sehr gut aus, auch seine Lungen bieten keine Besonderheiten mehr dar. Bei angestrengter Arbeit stellen sich noch Schmerzen im Hüftgelenk ein.

Fall 3. Adolf D. 15 Jahre alt.

Patient kommt am 26. Oktober 1908 zum ersten Mal in die Klinik. Er hatte damals vor einem Jahr eine Rippenfellentzündung durchgemacht. Sonst war er früher immer gesund. Er gibt an, seit sechs Wochen Schmerzen zu haben, anfangs im linken Knie, dann in der linken Hüfte. Kurz vor Auftreten der Schmerzen sei er gefallen. Seit 14 Tagen liegt er zu Bett. Patient befindet sich in gutem Ernährungszustand. Herz und Lungen o. B. Linkes Bein steht leicht flektiert (zirka 150°), adduziert bei mäßiger scheinbarer Verkürzung von 2 cm, und mäßig nach innen rotiert. Bei Bewegungen, die schmerzhaft sind, geht das Becken mit. Das Hüftgelenk ist druckempfindlich, besonders bei Druck auf den Trochanter. Irgend eine Gelenkschwellung läßt sich nicht nachweisen, ebensowenig Abscesse. Auf der linken Beckenseite ist in der Tiefe ein zirka hühnereigroßes Drüsenpacket zu fühlen. Der Gang ist hinkend unter Benutzung eines Stockes bei Spitzfußstellung. Es besteht beträchtliche Atrophie der Hüft- und Oberschenkelmuskulatur. Linker Oberschenkelumfang ist um 3,5 cm geringer als rechts. Am 29. Oktober stellt sich ohne besonderen Anlaß hochgradige Verschlimmerung der Schmerzen ein. Das Bein wird in spitzwinkliger Flexur gehalten. Der Trochanter steht in der Roser-Nelaton'schen Linie. Bei Anlegung eines Extensionsverbandes mit 2,5 kg gleicht sich die Flexurstellung bald aus und die Schmerzen gehen in wenigen Tagen zurück. Anfang Januar 1909 wird der Verband abgenommen, wo dann eine Beweglichkeit nur in geringem Grade möglich ist. Bei Bewegungen und Druck aufs Gelenk ist geringer Schmerz vorhanden. Leichte Flexionskontraktur besteht noch, jedoch ist Adduktion beseitigt. Patient bekommt einen Gehgypsverband mit Fußbügel; darin kann er ohne Hüftschmerzen gehen. Am 13. Januar 1909 wurde Patient entlassen, hat aber seither noch fünfmal in der Klinik gelegen in Gyps- und Streckverband. Jetzt im April 1911 ist das

Bein in ganzer Ausdehnung atrophisch. Bewegungen im Hüftgelenk sind nur bei stärkerer Inanspruchnahme schmerzhaft. Das Bein steht jetzt in Flexion, Abduktion und Außenrotation. Abscesse und Fisteln sind nirgends vorhanden. Das Drüsenpacket ist noch palpabel.

Das von diesem Patient im Jahre 1908 aufgenommene Röntgenbild zeigt folgenden Befund (vergl. Fig. 3): Die

Fig. 3

Schaftcorticalis ist breit und kräftig, in der Trochantergegend mäßig atrophisch, ebenso der Schenkelhals in seinem oberen Abschnitt, während die untere Kontur kräftig und regelmäßig erscheint. Der Kopf ist sehr aufgehellt, gerade noch in seiner Kontur als durchscheinende Kugel zu erkennen. Die Epiphysenscheibengegend hebt sich undeutlich ab. Ebenso aufgehellt ist die Pfannengegend, sodaß der Gelenkspalt nur undeutlich hervortritt. Der Kopf ist aber auch in seinem oberen Abschnitt rund und nirgends defekt.

Ein zweites von diesem Patienten aufgenommenes Bild aus dem Jahre 1910 zeigt einen wesentlichen Fortschritt der Erkrankung: Der Schaft zeigt jetzt eine ausgesprochene Atrophie, die Corticalis ist sehr schmal, die Spongiosa durchscheinend und weitmaschig. Diese Atrophie nimmt nach dem großen Trochanter hin zu, sodaß letzterer und der angrenzende Schenkelhals durchscheinend ist und zum Teil Einzelheiten in der Struktur nicht mehr erkennen läßt. Der Schenkelhals ist kurz, der Kopf verhältnismäßig sehr klein, stark abgeflacht mit unregelmäßiger welliger Kontur. Die Struktur im Innern des Kopfes ist fleckig, verwaschen und kaum noch zu erkennen. Der obere Pfannenabschnitt ist ebenfalls mit diffusen Flecken versehen. Der Gelenkspalt ist nicht zu erkennen. Der untere Teil der Pfanne ist leer, da der kleine Kopf nach oben gerückt ist. Die Tränenfigur ist verwaschen, die Beckenknochen der Nachbarschaft sind ebenfalls stark aufgehellt.

Eine dritte, im Frühjahr 1911 angefertigte Aufnahme weißt, was Kopf und Pfanne angeht, der letzten Aufnahme ähnliche Verhältnisse auf. Der Kopf ist noch etwas mehr geschwunden. Ein Gelenkspalt ist gar nicht mehr zu erkennen. Die fleckige Kopfpartie geht scheinbar in die ähnlich gestaltete Pfannengegend über. Die Tränenfigur ist jetzt wieder klarer, ebenso, wie die Corticalis des Schaftes kräftiger ist.

---

4. Fall. Michael F. 25 Jahre alt.

Der Vater und zwei Geschwister sind gesund, Mutter ist an Epityphlitis gestorben. Patient gibt an, früher nie krank gewesen zu sein. Seit gut zwei Jahren hat er Schmerzen im linken Bein beim Gehen. Zu Anfang war er 14 Tage in einem Krankenhause, wo seine Beschwerden auf die Dauer eines Jahres durch Elektrisieren, nicht näher eruierbare Einreibungen und subcutane Injektionen gehoben wurden. Seit den letzten sieben Wochen lag Patient ohne merkbaren

Erfolg in einem anderen Krankenhause. Er befindet sich in sehr gutem Ernährungszustand. Schwellungen und Abscesse sind nicht vorhanden. Das linke Bein zeigt schwächere Muskulatur wie das rechte, auch ist es 4,5 cm kürzer. Die Spitze des Trochanters steht 2,5 cm über der Roser-Nelaton'schen Linie. Bei Abduktion geht das Becken mit, ebenso bei Außenrotation. Innenrotation ist nur schwach möglich. Es besteht stark hinkender Gang. Im März Wiederaufnahme wegen stechender Schmerzen beim Gehen im Hüftgelenk. Patient sieht wie bei seinem ersten Aufenthalt im Januar sehr gut aus. Die Untersuchung ergiebt nirgends Abceß- oder Fistelbildung, keine Druckempfindlichkeit, auch nicht bei heftigem Stoß gegen die Sohle des gestreckten Beins. Stellungsanomalien sind nicht vorhanden, jedoch starke Bewegungsbeschränkung im Hüftgelenk, besonders bei dem Versuch zu adduzieren und zu rotieren. Die Beugung ist nicht so stark beeinträchtigt. Die Muskulatur links ist nicht so stark entwickelt wie rechts, besonders die Adduktoren sind weniger kräftig. Der Trochanter steht jetzt 3 cm über der Roser-Nelaton'schen Linie. Das Gehvermögen des Patienten ist mit Stock leidlich gut.

Im Röntgenbild zeigt es sich (vergl. Fig. 4 Seite 26), daß die obere Circumferenz des Kopfes fehlt und daß hier eine fast horizontale Linie sichtbar ist, die den Kopf wie abgeschnitten erscheinen läßt. In seinem Innern zeigt sich grobe Fleckenbildung, die sich bis auf den Schenkelhals und in die Nähe des Trochanters erstreckt. Die dazwischen gelegenen Knochenpartieen werfen einen kräftigen Schatten und sind scheinbar verdichtet. Die untere Circumferenz des Kopfes ist in ihrer Form einigermaßen erhalten, der Gelenkspalt verschwommen, breit, die Pfanne im oberen Abschnitt mäßig ausgeweitet, im unteren entsprechend leer. Die Tränenfigur ist deutlich ausgesprochen, wenn auch etwas verschwommen und der Schenkelhals ist, wie schon erwähnt atrophisch, ebenso der große Trochanter. Die Struktur ist jedoch hier wieder klarer und der benachbarte Femurschaft

erscheint zwar etwas hell, indessen ist die Corticalis kräftig und die Spongiosa scharf und regelmäßig.

Fig. 4.

Wir sehen also bei den hier angeführten Fällen die maßgebenden Symptome in klassischer Weise ausgeprägt: Ganz schleichender Beginn, allmählig sich einstellende und zunehmende Schmerzhaftigkeit, die im Laufe der Jahre im Verein mit inneren Destruktionsvorgängen zu Zwangsstellungen führt. Dabei keinerlei äußere Zeichen einer im Innern vor sich gehenden Entzündung: keine Schwellung, keine Abscesse, keine Fisteln; im Gegenteil deutliche Atrophie von Muskeln und Unterhautzellgewebe an der betreffenden Gelenksgegend und ein von diesem örtlichen Prozeß gar nicht beeinträchtigtes Allgemeinbefinden: gesundes, zuweilen sogar blühendes Aussehen.

Was das Alter unserer Patienten betrifft, so halten sich die drei letzten im Rahmen der schon von Volkmann

und Krause für die Caries sicca am Schultergelenk beobachteten Altersgrenzen, also vom Beginn der Pubertät bis zu den dreißiger Jahren, während der erste Fall, ein Mädchen im Alter von acht Jahren wesentlich aus diesen Grenzen herausfällt. Es ist dies umso interessanter, ganz abgesehen von der Seltenheit einer Erkrankungsform, die in fünf Jahren viermal in der hiesigen sehr tuberkulosereichen Gegend zur Beobachtung kam, als dieser Fall nach jetzt fünfjährigem Bestehen des Leidens fast vollkommen ausgeheilt ist. Dazu kommt noch, daß in der Familie dieses Kindes, wie wir uns bei der Nachuntersuchung nochmals überzeugen konnten, keinerlei tuberkulöse Erkrankungen vorgekommen sind und die Patientin selbst sowohl bei Beginn ihres Leidens, als auch im Verlauf desselben einen durchaus gesunden Eindruck machte und auch vor Ausbruch ihrer Erkrankung keinerlei tuberkuloseverdächtige Krankheiten durchgemacht hat. Alle diese Tatsachen lassen die Frage als natürlich erscheinen, ob wir es im vorliegenden Falle überhaupt mit Caries sicca zu tun haben, oder ob es sich vielleicht um einen jener so seltenen Fälle von Arthritis deformans im jugendlichen Alter handelt. Wir werden an betreffender Stelle auf die Differentialdiagnose, speziell auch unseres Falles genauer einzugehen haben.

Was die Zeit der Ausheilung angeht, so ersehen wir aus unseren Fällen, daß eine fast vollkommene Wiederherstellung ad integrum im Laufe der Jahre möglich ist und daß die Zeitdauer, innerhalb welcher die Caries sicca wenigstens für das Schultergelenk nach Volkmann mit einer festen Ankylose auszuheilen pflegt, für das Hüftgelenk, wie von vornherein anzunehmen war, eine wesentlich größere ist. Bei der Schultergelenkserkrankung ist es möglich und daher bei der Schmerzhaftigkeit auch natürlich, daß der betreffende Arm selbst bei irgend einer Tätigkeit des übrigen Körpers vollkommen ruhig gehalten wird, während bei Caries sicca der Hüfte es ebenso natürlich ist, daß trotz einer mäßigen Schmerzhaftigkeit Bewegungen im Gelenk ausgeführt werden,

weil sie bei der Arbeit oder auch sonst ausgeführt werden müssen, die vielleicht imstande sein können, die Beweglichkeit im betroffenen Gelenke länger aufrecht zu erhalten.

Das eben Gesagte findet auch einen sehr deutlichen Ausdruck in den von unseren Kranken aufgenommenen Röntgenbildern. Während, wie wir oben bereits erwähnt haben, Volkmann schon eine starke konzentrische Atrophie des collum chirurgicum am Oberarmknochen beobachtet hat, die nach unseren heutigen Anschauungen natürlich eine funktionelle ist, sehen wir bei unseren Röntgenbildern, — greifen wir z. B. die Serie des dritten Falles heraus — daß der Schenkelhals und Schaft im ersten Bilde, nachdem der Kranke längere Zeit zu Bett gelegen hatte, eine mäßige Atrophie aufweisen, während im dritten Bilde, nachdem der Kranke wieder herumgegangen war, diese Atrophie teilweise wieder verschwunden ist. Aehnlich liegen die Verhältnisse bei den anderen Kranken. Und so finden wir denn bei unseren Fällen wohl keine definitive ankylotische Ausheilung, trotz (zweiter Fall) fünfjährigen Bestehens des Leidens, obwohl wir bei der im erwähnten Zeitraum fortgeschrittenen Bewegungsbeschränkung eine definitive Ankylose als sicher in Aussicht stellen können.

Die Diagnose des Caries sicca wird, sofern das Leiden schon eine Zeitlang bestanden hat, meist ohne Mühe gestellt werden können. Zu beachten ist allerdings dabei, daß die Patienten nicht nur im Anfang, wie ja auch bei eitriger Coxitis, sondern auch noch nach Jahren sich im besten Ernährungszustand befinden können. Bei der häufigen Angabe der Schmerzen im Knie muß man sich hüten, nicht auf falsche Fährte zu gelangen, im übrigen dürfte die exakte Untersuchung des Hüftgelenks wohl in den meisten Fällen bald Aufschluß über die Natur des Leidens geben. Trotzdem kommen verschiedene Zustände vor, die sich häufig nur schwer von Caries sicca unterscheiden lassen. Hauptsächlich sind das die Coxa vara und die Arthritis deformans. Auch die Coxa vara kann mit mehr oder weniger heftigen

Schmerzen beginnen und zu Funktionsstörungen im Hüftgelenk führen, die ganz das Bild der trockenen Coxitis vortäuschen können und so leicht zu Verwechslungen Anlaß zu geben vermögen. Dazu kommt noch, daß bei der manchmal starken Atrophie der Hüftgelenksgegend der Trochanter maior so stark vorspringt, wie wir es nur bei Coxa vara zu sehen gewohnt sind. So wurde unser zweiter Fall einige Zeitlang unter der Diagnose Coxa vara geführt, bis dann das Röntgenbild — zur Differentialdiagnose dieser Fälle das absolut sichere Mittel — definitiven Aufschluß über die Natur des Leidens gab.

Bei Arthritis deformans kommt im allgemeinen wesentlich die Altersgrenze als differentialdiagnostisches Merkmal in Betracht, insofern, wie wir gesehen haben, die Caries sicca mehr im jugendlichen, die Arthritis deformans dagegen wesentlich im höheren Alter vorzukommen pflegt. Eine Ausnahme macht dabei allerdings eine Form der Arthritis deformans, die im jugendlichen Alter vorkommen kann und die wir auch bei der Diagnose unseres ersten Falles berücksichtigen müssen.

Perthes hat in jüngster Zeit darauf aufmerksam gemacht, daß die Arthritis deformans juvenilis doch nicht so selten sein dürfte, wie bisher angenommen worden sei und daß allerdings besonders die Unterscheidung von Coxitis tuberculosa mit großen Schwierigkeiten verknüpft sein könne. Man muß daher bei den beiden Erkrankungen gemeinsamen Symptomen der Bewegungsbeschränkung die Ursache für diese sich immer klar vor Augen halten.

Bei der Arthritis deformans wird die Bewegungsbeschränkung durch mechanische Verhältnisse bedingt, also dadurch, daß an den Gelenksteilen Umformungen hervorgerufen werden, die dann verursachen, daß Bewegungshemmungen in den verschiedenen Richtungen ganz verschieden stark ausgebildet sind. Daher kommt es, daß bei Arthritis deformans die Beweglichkeit manchmal nur in einer einzigen Richtung beschränkt ist.

Bei Caries sicca, wo ja die Verhältnisse noch ähnlicher der Arthritis deformans liegen, als bei der gewöhnlichen Coxitis wird die Hemmung in der Beweglichkeit in der Hauptsache durch reflektorische Muskelspannungen hervorgerufen, die dann eine mehr allgemeine Bewegungshemmung zur Folge haben kann. Wir sehen jedoch bei unseren anderen Fällen, besonders bei dem letzten, sehr typischen, daß die Beugung ebenso, wie bei dem ersten, uns hier interessierenden nicht so stark beeinträchtigt war. Jedenfalls bietet dieses Symptom, wenn auch natürlich einen allgemeinen Anhaltspunkt, keineswegs ein sicheres differentialdiagnostisches Merkmal. Wichtiger erscheint uns die fast von Anfang an bestehende Schmerzhaftigkeit bei Bewegungen bei Caries sicca, die bei Arthritis deformans lange fehlen kann, vor allem aber die Art des Verlaufs des Leidens. Da wir gerade bei unserer Patientin den Verlauf der Erkrankung während eines Zeitraums von fünf Jahren beobachten konnten und sich dabei eine fast vollkommene Restitutio ad integrum gebildet hatte, ein Ereignis, das bei fünfjährigem Bestehen einer Arthritis deformans ohne Unterbrechung ausgeschlossen erscheint, können wir, noch mit Hilfe des Röntgenbildes, das wir später betrachten werden, diesen Fall mit Sicherheit als eine Caries sicca ansprechen.

Weiterhin sind von differentialdiagnostischer Wichtigkeit neuralgische Schmerzen mit Kontraktur im Hüftgelenk, die insbesondere bei Hysterischen zur Verwechslung Anlaß geben können, ebenso, wie rheumatische Beschwerden ein Hüftleiden vortäuschen können und umgekehrt, wie das bei unserem letzten Kranken der Fall gewesen zu sein scheint, der bei seinem früheren Aufenthalt in einem Krankenhause mit subkutanen Injektionen behandelt wurde, wobei die Diagnose vielleicht auf eine Ischias gestellt worden sein dürfte.

Fast alle diese differentialdiagnostischen Schwierigkeiten können jedoch heutzutage leicht überwunden werden, nachdem die Röntgenographie auch auf das Hüftgelenk ausgedehnt wurde. Ja sogar beginnt sie bereits für die patho-

logisch-anatomische Diagnose wichtig zu werden. Das ist leicht verständlich.

Die pathologische Anatomie der Caries sicca konnte naturgemäß durch die besonders in den achtziger Jahren fast ausschließlich geübte Gelenkresektion genau studiert und das Krankheitsbild scharf von anderen Formen der tuberkulösen Gelenkentzündung getrennt werden.

Heutzutage, wo die konservative Methode in der Behandlung der Coxitiden immer mehr an Boden gewinnt, ist es das Röntgenbild, das berufen ist, auch schon vor Eröffnung des Gelenks eine genaue pathologisch-anatomische Diagnose zu stellen. Vor allem ist sie wichtig und ist die zuverlässigste Methode für die Erkennung der mit Formveränderungen der Knochen und mit Verschiebungen der knöchernen Gelenkteile einhergehenden Erkrankungen, der obenerwähnten Coxa vara, den Schenkelhalsfrakturen und der Arthritis deformans. Während sie als absolut sicher für die ersten beiden Erkrankungsformen gelten darf, haben doch, wie Perthes gezeigt hat, die Röntgenbefunde, wenigstens im Anfang der Erkrankung bei Arthritis deformans manchmal große Aehnlichkeit mit jenen bei Caries sicca. Perthes nimmt für beinahe typisch an, daß der Gelenkkopf eine kegelförmige Umformung bei Arthritis deformans eingehe, hervorgerufen durch eine Abflachung der Kopfepiphyse. Das gilt jedoch nur für die Anfangsstadien der Erkrankung, während später der Kopf immer niedriger wird. Bei Caries sicca nun sieht man für die Anfangsstadien, also bei den ersten drei Fällen wohl ein ähnliches Bild, das aber doch in der Kontur des Kopfes abweicht. Hier erscheint er mehr höckerig zerfressen, als glatt deformiert. In unserem letzten Fall, dessen Bild ja ein späteres Stadium darstellt, ist die Aehnlichkeit mit Arthritis deformans im Frühstadium noch ähnlicher, insofern hier der Kopf wie abgeschnitten erscheint. Immerhin ist es gerade bei Arthritis deformans notwendig, daß man alle differentialdiagnostischen Mittel, klinische und

physikalische zu Rate zieht, um zu einer exakten Diagnose zu gelangen.

Was nun aber die Diagnose der verschiedenen Formen anbetrifft, die wir bei tuberkulöser Coxitis finden, so werden vor allem Knochenherde, besonders wenn sie tiefgehende Knochenveränderungen mit sich bringen, auf dem Röntgenbilde deutlich sichtbar, besonders also bei Caries sicca, die eben eine primäre Knochentuberkulose, welcher Meinung wir anfangs Ausdruck gegeben haben, darstellt und nicht von primärer Affektion der Synovialmembran ausgeht. Während die letztere einen typischen röntgenologischen Befund darbietet, wie A. Köhler ausführt, indem die befallene Hüfte eine gleichmäßig blassere, verschwommenere Zeichnung darbietet, ergibt das Röntgenbild bei Caries sicca, besonders in dem Zeitpunkt der Erkrankung, wo der Prozeß am Gelenkkopf von der subchondralen Fläche her Gruben gebildet hat und die zwischen diesen Gruben sich bildenden Wände und Pfeiler des alten Knochens noch bestehen, manches Charakteristische: »Dieses Stadium bedingt im Röntgenbild eine gut sichtbare Veränderung, indem der halbkreisförmige Contur des caput zwar noch grob existiert, aber keinem abgezirkelten, schönen Bogen gleicht, sondern zackige Einbuchtungen aufweist, somit wie angenagt, angefressen aussieht.« Wichtig aber für das Radiogramm sei es, daß diese zerklüftete Oberfläche des Kopfes sich scharf und deutlich ausprägе und nicht verschwommen sich darstelle, also nicht ähnlich dem Bild der Synovialtuberkulose. Dieser Ansicht Köhlers müssen auch wir uns auf Grund unserer Röntgenbefunde anschließen, insofern wir bei drei unserer Fälle den Kopf von welliger bis scharf höckeriger Beschaffenheit sich scharf von der Umgebung abheben sehen und verschiedene Aufhellungen im Kopf oder im Schenkelhals bei unseren Bildern vielleicht auf Entzündungsherde im Knochen oder auf circumscripte Atrophie zurückführen können[1]).

[1]) Nicht unerwähnt soll bleiben, daß Waldenström, ein schwedischer Autor in neuester Zeit einige Fälle von tuberkulöser Herderkrankung publiziert

Die Aetiologie der Caries sicca ist Gegenstand vielfacher Controversen gewesen. Vor allem legten manche Chirurgen großen Wert darauf, die Caries sicca von den tuberkulös granulierenden Formen scharf zu trennen. Dies Bestreben rührt einerseits davon her, daß man die Erfahrung gemacht hatte, daß die Affektion im größten Teil der Fälle bei sonst scheinbar ganz gesunden Personen vorkam, andererseits aus der Beobachtung, daß selbst bei jahrelanger Dauer keine Eiterung auftrat, vielmehr das Leiden, wenn auch mit mehr oder weniger großer Beschränkung der Beweglichkeit, zum Stillstand kam. Während nun für die fungösen Formen der Gelenkerkrankungen schon Köster die tuberkulöse Natur nachwies, insofern es ihm gelang, in den Granulationen eines jeden fungös erkrankten Gelenks Miliartuberkel nachzuweisen, finden wir, daß die Autoren sich meist nur sehr reserviert über die Aetiologie der Caries sicca aussprechen.

Volkmann war der Ansicht, daß es sich wohl um eine entzündliche Atrophie des Knorpels und Knochens handele und zwar um einen Entkalkungsvorgang, zumal er »das Knochengewebe an den Zerstörungsflächen hin und wieder in einen schmalen Saum vollständig entkalkt und die kalkfreie faserig gewordene Grundsubstanz direkt in die darüber liegende sehr gefäßarme Schicht glasiger Granulationen übergehen sah«, doch betont er ausdrücklich, daß er in keinem Falle die Caries sicca auf Tuberkulose, Scrophulose oder überhaupt auf irgend ein konstitutionelles Leiden zurückzuführen vermochte. Wenn überhaupt, dann handele es sich stets um bedeutendere traumatische Einflüsse.

Hüter hielt die Caries sicca für eine primäre Osteomyelitis, ausgezeichnet durch schnell hervortretende Atrophie des Schenkelkopfes und meint: »Mit Scrophulose scheint die Caries sicca nicht im Zusammenhang zu stehen, ich

---

hat, die er nach dem Sitz der Herde als »oberen tuberkulösen Collumherd« bezeichnet hat und die nach dem ausnahmslosen Auftreten bei Kindern unter neun Jahren, dem klinischen Verlauf und dem Röntgenbild Aehnlichkeit mit unserem ersten Fall haben dürften.

beobachtete die echteste Form bei ganz gesunden und übrigens sehr kräftig entwickelten Personen«.

Bardeleben nahm gar keine spezifische Caries sicca des Schultergelenks an, er rechnete sie als Unterabteilung zur gewöhnlichen Caries. Er scheint sie für nicht — wenigstens nicht immer — tuberkulöser Natur zu halten, da er sie ja sonst den anderen destruierenden Prozessen gleichstellt, die er nicht in allen, wenn auch in den meisten Fällen auf tuberkulöse Basis zurückführt.

Billroth sagt in Betreff der Caries sicca: »Eine fungöse Gelenkentzündung mit Caries sicca und Disposition zur narbigen Schrumpfung der Neubildung wird meist bei sonst gesunden Individuen beobachtet und daher ist man in Verlegenheit, überhaupt eine Chronizität dieser Fälle aufzufinden, bei welcher als erster Reiz vielleicht eine Erkältung, eine Uebermüdung, ein Trauma irgend einer Art vermutet wird.«

König ist durch seine zahlreichen Untersuchungen zu der Ansicht gekommen, die Caries sicca stets für eine Herdtuberkulose zu halten; die gewöhnlich angegebenen traumatischen Einwirkungen seien nur die direkte Veranlassung zum sozusagen Erwachen, Aufblühen und Anwachsen der eingewanderten Noxe, die bis dahin in ihrem Depot mehr oder weniger lange Zeit geschlummert habe. Er hat die Erkrankung bei jungen Personen mit und ohne gleichzeitige anderweitige Tuberkulose zumal Lungentuberkulose beobachtet. Durch genaue Untersuchungen der durch die Resektion gewonnenen Präparate einer Anzahl von absolut charakteristischen Fällen von Caries sicca ist er zur Ueberzeugung gekommen, daß im Verhalten der schrumpfenden Granulationen kein Unterschied von den gleichen Granulationen in anderen Geweben ist: überall fand er sowohl in frischen, als auch in älteren Fällen stets charakteristisches Tuberkelgewebe. Auch sieht er einen ferneren Grund für seine Annahme in der Erfahrung, daß jugendliche Personen, ohne irgend welche anderweitige tuberkulöse Erkrankungen, ja

von sogar oft blühendem Aussehen manchmal rasch nach der Resektion an allgemeiner Miliartuberkulose zu Grunde gehen, abgesehen davon, daß sich eben direkt die Caries sicca sehr häufig mit anderweitiger Tuberkulose verbindet.

Die hauptsächlich auf Grund pathologisch-anatomischer Präparate, sowie des klinischen Bildes gemachte Annahme Königs von der tuberkulösen Aetiologie der Caries sicca wurde bestätigt von Wanke und Gutenberg, indem es ihnen gelang, in dem Granulationsgewebe Tuberkelbazillen, wenn auch in geringer Anzahl, nachzuweisen. In neuerer Zeit haben dann noch zwei französische Autoren, Kirmisson und Kuss einige Beobachtungen von typischer Caries sicca der Schulter, teils bei älteren, teils bei jugendlicheren Individuen mitgeteilt, bei denen der tuberkulöse Charakter trotz des von dem gewöhnlichen Bilde abweichenden Verlaufs durch die anatomische und bakteriologische Prüfung des resezierten Knochens sichergestellt werden konnte. Ein Zweifel an der tuberkulösen Aetiologie der Caries sicca dürfte also heutzutage nicht mehr bestehen.

Mit der aetiologischen Stellung steht natürlich die Prognose der Caries sicca im engsten Zusammenhang. Auch heute noch wird die Prognose relativ günstig gestellt, aber nicht deswegen, weil man, wie es früher geschah, sie ohne aetiologische Verwandtschaft mit Tuberkulose erkannt zu haben glaubte, sondern weil bei diesem Auftreten der Tuberkulose an den Gelenken erfahrungsgemäß größere Neigung zur Schrumpfung, als zur Vereiterung besteht und weil dadurch der Prozeß auch mehr lokalisiert und das Allgemeinbefinden in geringerem Grade beeinflußt wird. Hieran denkend wird man nicht überrascht sein, wenn sich Eiterung, Fistelbildung, sowie die anderen Folgen einstellen, die man bei anderen tuberkulösen Gelenkentzündungen zu beobachten gewohnt ist und die den bekannten deletären Ausgang einer sich hinschleppenden Eiterung zu bewirken pflegen.

Nach diesen Eventualitäten im Verlauf wird sich auch die Behandlung zu richten haben. Während man in den

achtziger und neunziger Jahren fast allgemein auf dem Standpunkte der frühzeitigen Resection des Gelenks stand, reserviert man diese radikale Methode der Terapie nur für die Fälle, wo, wie in jenem oben angeführten von Krause die Gelenkaffektion eine plötzliche, lebenbedrohende Verschlimmerung erfährt. Die unkomplizierten Fälle können, wie unsere angeführten durch eine Extensionsbehandlung wesentlich gebessert werden, wozu dann noch, abgesehen von der Besserung der äußeren Lebensverhältnisse zur eventuell nötig erscheinenden Ruhigstellung des betreffenden Gliedes Gypsverbände, eventuell Gehgypsverbände beitragen können, die ja in vielen Modifikationen angegeben sind. Das Ideal für jede konservative Behandlung wird aber auch hier sein, wenn der Patient so früh, wie irgend möglich, sich ihr unterzieht. —

Literatur-Verzeichnis.

Bardeleben. Lehrbuch der Chirurgie und Operationslehre. Berlin 1880. Bd. II.

Billroth. Die allgemeine chirurgische Pathologie und Therapie von Billroth-Winiwarter. 1880.

v. Brunn. Deutsche Chirurgie, Lfg. 66. Krankheiten der unteren Extremität. Stuttgart 1910.

Friedrich. Experimentelle Beiträge zur Kenntnis der chirurgischen Tuberkulose des Knochens, der Gelenke und Nieren und zur Kenntnis ihrer Beziehung zu Traumen. Zeitschrift für Chirurgie, Bd. 53.

Gutenberg. Ueber einen Fall von Caries sicca des Schultergelenks. Inaug.-Dissert. Darmstadt 1886.

Honsell. Ueber Trauma und Gelenktuberkulose. Brun's Beiträge, Bd. 98.

Hüter. Klinik der Gelenkkrankheiten.

König. Die spezielle Tuberkulose der Knochen und Gelenke. II. Das Hüftgelenk. Berlin 1902.

König. Die Tuberkulose der Knochen und Gelenke. 1884.

König. Lehrbuch der allgemeinen Chirurgie. Berlin 1889.

Köhler. Die normale und pathologische Anatomie des Hüftgelenks und Oberschenkels in röntgenographischer Darstellung. Hamburg 1905.

Kirmisson et Kuss. Carie sèche de l'épaule.
Revue d'orthopédie 1901. Nr. 3.

Krause. Die Tuberkulose der Knochen und Gelenke. Stuttgart 1899.

Krause. Die Tuberkulose der Knochen und Gelenke. Leipzig 1891.

Levor. Ueber Caries sicca des Schultergelenks. Inaug.-Dissert. Straßburg 1893.

Lexer. Lehrbuch der allgemeinen Chirurgie. Stuttgart 1908.

Lexer. Weitere Untersuchungen über Knochenarterien und ihre Bedeutung für krankhafte Vorgänge. Arch. f. klin. Chirurgie 1904, pag. 481.

Lücke. Beiträge zur Lehre von der Resektion. Langenbeck's Archiv f. klin. Chirurgie Bd. III, pag. 347.

Müller. Experimentelle Untersuchung über die Entstehung der tuberkulösen Knochenherde. Zeitschrift für klin. Chirurgie 1886.

Payer. In Wilms-Wullstein's Lehrbuch der allgemeinen u. speziellen Chirurgie. Jena 1910. Die Erkrankungen der Knochen und Gelenke, pag. 331 ff.

Perthes. Ueber Arthritis deformans juvenilis. Deutsche Zeitschrift f. Chirurgie, Bd. 107, 1—3.

Riedel. Die Häufigkeit der Sequester bei der Tuberkulose der großen Gelenke. Zentralblatt f. Chirurgie 1893, Bd. XX, Nr. 7, 8.

Schmidt. In Aschoff's Lehrbuch der allgemeinen und speziellen Pathologie. Jena 1909. Pathologie der Bewegungsorgane, pag. 206.

v. Volkmann. Neue Beiträge zur Pathologie und Therapie der Krankheiten der Bewegungsorgane. Heft I. Berlin 1868.

Waldenström. Der obere tuberkulöse Collumherd. Zeitschrift f. orth. Chirurgie 1909, Bd. 24, pag. 487.

Wanke. Zur Aetiologie der Caries sicca. Inaug.-Dissert. Greifswald 1884.

Lebenslauf.

Geboren wurde ich Richard Kurtz am 12. Dezember 1886 zu Rippberg in Baden als Sohn des Fabrikbesitzers Ph. Jul. Kurtz und seiner Gemahlin Emilie geb. Basse.

Nachdem ich Herbst 1906 das Ludwig-Georgs-Gymnasium in Darmstadt absolviert hatte, diente ich im ersten Semester in Freiburg im 5. bad. Artillerie-Regiment Nr. 76, studierte daselbst, bis ich Ostern 1908 das Physikum bestand. Darauf studierte ich je ein Semester in Kiel, Berlin und München, um dann wieder nach Freiburg zurückzukehren und dort von Oktober 1911 bis Januar 1912 die ärztliche Prüfung abzulegen.